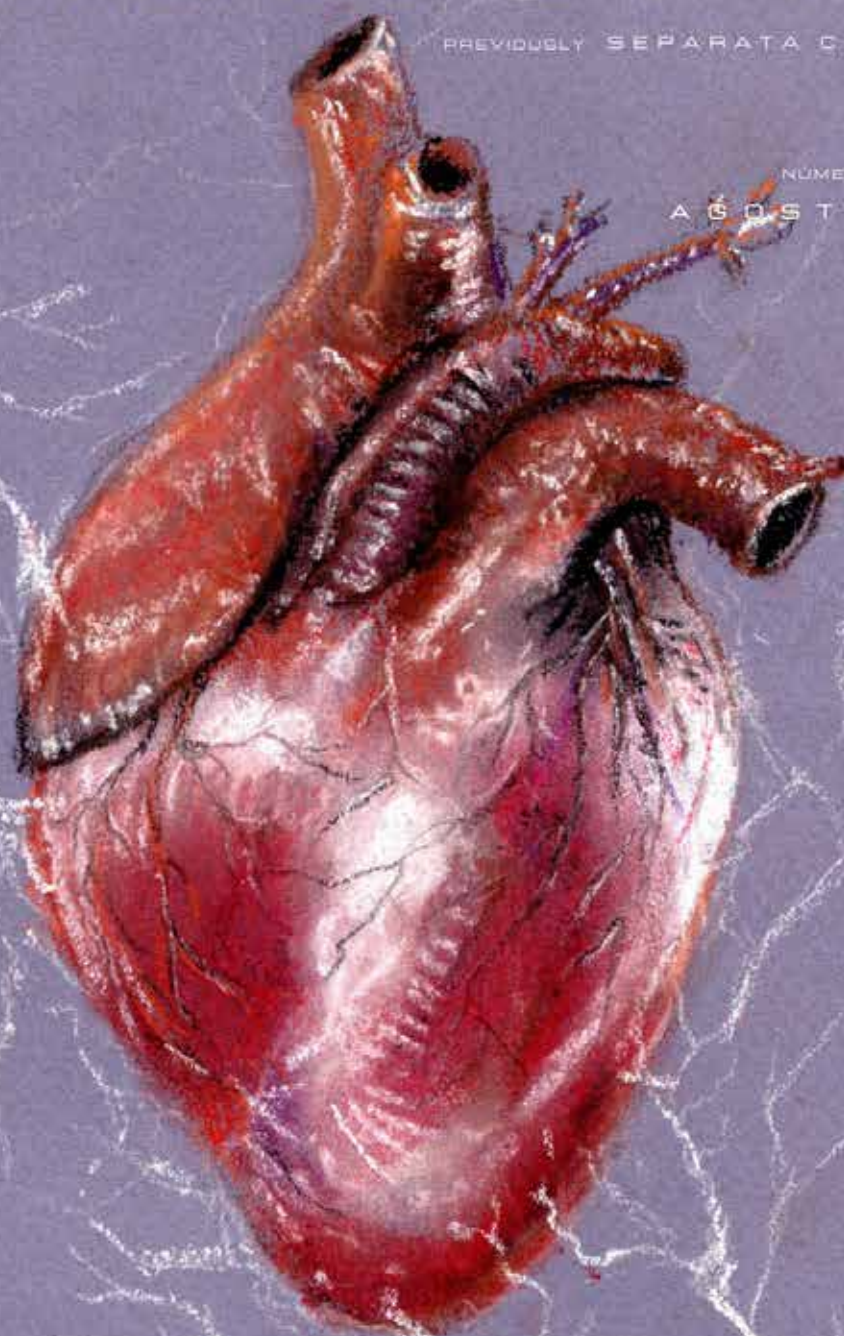


LIFE SAVING[®] SCIENTIFIC

PREVIOUSLY SEPARATA CIENTÍFICA

NÚMERO 1 - VOLUME 1
AGOSTO 2021



AHA 2020 vs ERC 2021

ANÁLISE COMPARATIVA DAS GUIDELINES DA REANIMAÇÃO CARDIORPULMONAR DO ADULTO E NEONATOLOGIA

Bradiarritmias

ABORDAGEM EM CONTEXTO PRÉ-
E INTRA-HOSPITALAR

Imobilização total da coluna em trauma

SERÁ QUE AINDA FAZ SENTIDO?

Abordagem da Síndrome inflamatória multissistêmica associada a SARS-CoV2

RUBRICA PEDIÁTRICA

LIFE SAVING SCIENTIFIC



CASO CLÍNICO ADULTO

O SUPORTE É BÁSICO E SALVA VIDAS UMA HISTÓRIA DE SUCESSO DA CADEIA DE SOBREVIVÊNCIA: CASO CLÍNICO.

SUPPORT IS BASIC AND LIFE-SAVING A SURVIVAL CHAIN SUCCESS STORY: CASE REPORT.

Hugo Costa¹; Miguel Jacob²; Rafaela Pereira³; Sofia Ribeiro⁴

¹IFE Cardiologia;

²IFE Anestesiologia;

³IFE Medicina Interna;

⁴IFE Medicina Intensiva - Serviço de Medicina Intensiva do CHUA - UCIP

RESUMO

Reportamos um caso clínico de um jovem de 38 anos, vítima de paragem cardiorrespiratória em fibrilhação ventricular. O doente foi recuperado após 7 minutos de suporte básico de vida mais 26 minutos de suporte avançado de vida com 5 choques pelo monitor-desfibrilhador e LUCAS adaptado até à recuperação da circulação espontânea. Após estabilização o doente foi internado na Unidade de Cuidados Intensivos Polivalentes e posteriormente transferido para o serviço de Cardiologia, onde efectuou avaliação da anatomia coronária com coronárias sem lesões. Após descartadas as principais causas para o sucedido e passíveis de tratamento, o doente teve indicação para a colocação de um cardioversor-desfibrilhador-implantável. O caso clínico enaltece a rápida actuação e o elo de ligação da cadeia de sobrevivência, com suporte básico de vida e o contacto precoce com o centro de orientação de doentes urgentes, essenciais para a chegada em tempo útil da equipa de

emergência médica e posterior ressuscitação cardiopulmonar avançada.

Palavras-Chave: Paragem cardiorrespiratória; Suporte básico de vida; Suporte avançado de vida; Fibrilhação ventricular.

ABSTRACT

We report a case of a 38-year-old victim of cardiorespiratory arrest in ventricular fibrillation. The patient was recovered after 7 minutes of basic life support plus 26 minutes of advanced life support with 5 shocks by the monitor-defibrillator and LUCAS adapted till recovery of spontaneous circulation. After stabilization, the patient was admitted in intensive care unit and later transferred to the Cardiology department, where he performed an coronary angiography showing coronary arteries without lesions. After ruling out the main causes, the patient fulfilled criteria for the placement of an implantable cardioverter defibrillator. The case enhances the rapid action and link of the survival chain, with basic life support and early contact with the urgent patient guidance centre,

essential for the rapid arrival of the emergency medical team and subsequent advanced life support.

Keywords: Cardiorespiratory arrest; Basic life support; Advanced life support; Ventricular fibrillation.

CASO CLÍNICO

Dia 1, ativada a equipa de suporte imediato de vida (SIV) e viatura médica de emergência e reanimação (VMER) para um homem de 38 anos no domicílio por perda súbita da consciência.

Trata-se de um jovem com fatores de risco cardiovasculares (FRCV) relevantes para hipertensão arterial e hipercolesterolemia, não fumador e com um índice de massa corporal de 23Kg/m². Como antecedentes pessoais apresentava ainda hipospadias com infecções urinárias recorrentes na infância. Desconhecia casos de doença arterial coronária ou morte súbita na família. Estava medicado com perindopril, amlodipina e nebivolol além de uma estatina que faria de forma pouco regular.

Pelas 07:00h de dia 1, e assintomático à data, sofre perda

LIFE SAVING SCIENTIFIC



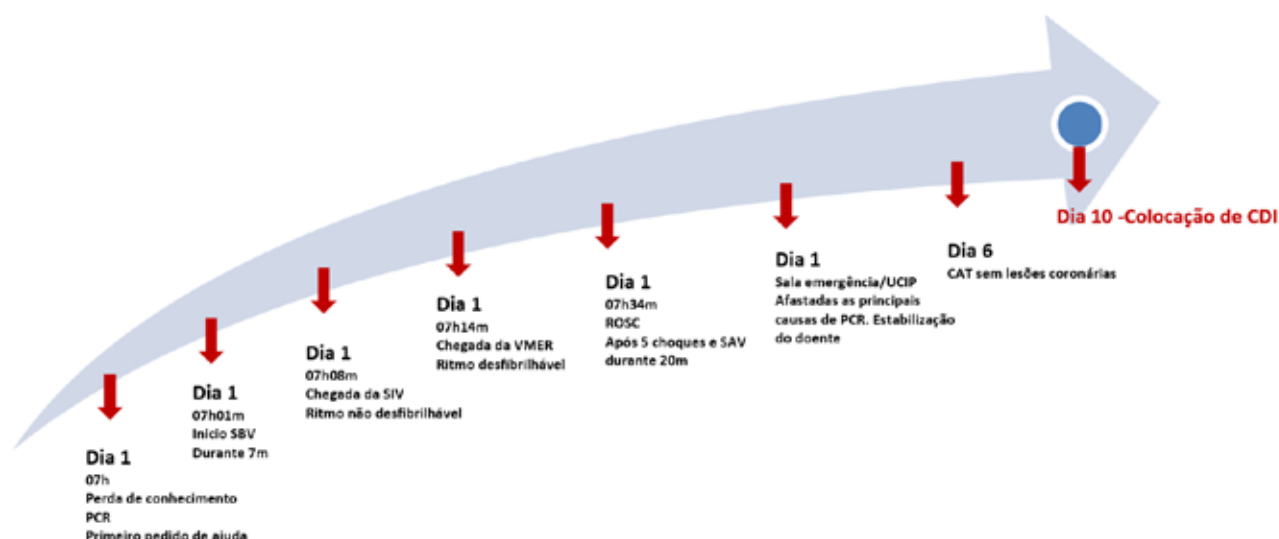


Figura 1 – Evolução cronológica. CAT – Angiografia coronária; CDI – Cardioversor-desfibrilhador-implantável; PCR – Paragem cardiorrespiratória; SAV – Suporte avançado de vida; SBV – Suporte básico de vida; SIV – Suporte imediato de vida; UCIP – Unidade de cuidados intensivos polivalentes; VMER – Viatura médica de emergência e reanimação.

súbita de consciência após levantar. Perante a noção de gravidade, sem recuperação espontânea da consciência, a esposa pede auxílio a um vizinho com formação em suporte básico de vida (SBV) que inicia rapidamente manobras perante um doente sem pulso (o doente manteve-se menos de 1 minuto sem manobras). Entretanto a esposa contacta rapidamente o centro de orientação de doentes urgentes (CODU) que dá instruções para manterem o suporte ao doente e ativa os meios diferenciados de emergência médica. O SBV é mantido durante 7 minutos até à chegada da SIV (figura 1).

Colocado desfibrilhador automático externo (DAE) pela equipa da SIV, que inicialmente não recomenda choque. À chegada da VMER, o doente encontrava-se em paragem cardiorrespiratória (PCR) sob manobras de suporte avançado de vida (SAV) há 6 minutos com 2 avaliações pelo DAE com choques não recomendados. Apresentava 3 em 15 na Escala de Coma de Glasgow (GCS), movimentos de

“gaspings”, sem sinais de hemorragia activa, desvio da traqueia, ingurgitamento jugular ou trauma após queda. Colocadas as pás multifunções do monitor-desfibrilhador com detecção de ritmo desfibrilhável em fibrilhação ventricular (FV), seguida de choque e novo ciclo de SAV. Os 4 ciclos seguintes alternaram entre FV e taquicardia ventricular (TV) sem pulso com administração de 5 choques no total e dos respectivos fármacos em ressuscitação (adrenalina 1mg e amiodarona 300mg). Perante dificuldade nos acessos venosos é colocada uma via intra-óssea e adaptado o LUCAS, perfazendo um total de 26 minutos de SAV até à recuperação da circulação espontânea (ROSC). Entretanto por manter depressão do estado de consciência, teve necessidade de intubação endotraqueal e foi transferido para o centro hospitalar e universitário do Algarve em ritmo sinusal (RS). À chegada à sala de emergência apresentava GCS 4 em 15, pupilas midriáticas mas reactivas, hipotenso

com pressão arterial 96/45mmHg, frequência cardíaca 60bpm com SatO₂ 97%. Realizou vários meios complementares de diagnóstico com o electrocardiograma (ECG) em RS e sem sinais evidentes de isquemia. Gasometricamente a evidenciar acidose metabólica por lactacidemia, sem alterações iónicas e doseamento de troponinas I de alta sensibilidade (hs-cTnI) de 3500pg/ml e em curva ascendente para 35000pg/ml. Realizou ecoscopia cardíaca evidenciando boa função ventricular esquerda e sem alterações da cinética global e segmentar. Foi ainda submetido a uma angio-tomografia computadorizada (TC) torácica que se revelou sem alterações, sendo a pesquisa de tóxicos igualmente negativa. Por fim realiza uma TC-crânio-encefálica que não identificou alterações sugestivas de lesões vasculares recentes, isquémicas ou hemorrágicas. O doente foi posteriormente internado na Unidade de Cuidados Intensivos Polivalente em protocolo de estabilização pós-reanimação sob sedo-analgésia com propofol e

Recomendações	Classe	Nível
A implantação de CDI está recomendada em doentes com FV documentada ou TV não tolerada hemodinamicamente, na ausência de causas reversíveis ou dentro de 48h após EAM, que estejam sob terapêutica médica otimizada e tenham uma esperança de vida razoável com boa capacidade funcional (> 1 ano)	I	A
A implantação de CDI deve ser considerada em doentes com TV mantida recorrente (não dentro de 48h após EAM) que estejam sob terapêutica médica otimizada e tenham uma esperança de vida razoável com boa capacidade funcional (> 1 ano)	IIa	C
Em doentes com FV/TV e indicação para CDI, a utilização de amiodarona pode ser considerada quando o CDI não está disponível, é contra-indicado ou recusado pelo doente.	IIb	C

Tabela 1 – Recomendações para implantação de CDI em prevenção secundária de morte súbita cardíaca e arritmias ventriculares. CDI – cardioversor-desfibrilhador-implantável; EAM – enfarte agudo do miocárdio; FV – fibrilhação ventricular; TV – taquicardia ventricular. Adaptado de (5)

fentanilo e normoterapia durante 48h. Cumprido 5 dias de internamento, com desmame da sedo-analgésia e extubação ao 3º dia. Após estabilização, realizou uma angiografia coronária na unidade de hemodinâmica do serviço de Cardiologia apresentando coronárias sem lesões. Realizou ainda um electroencefalograma (EEG) que descartou atividade paroxística ou disfunção cortical. Recuperou o estado de consciência no 4º dia (GCS 12->14), mantendo-se confuso e com amnésia peri-evento. Discutido caso com Cardiologia-Arritmologia que aceitou o doente para colocação de cardioversor-desfibrilhador-implantável (CDI) em prevenção secundária após recuperação evidente do estado de consciência.

DISCUSSÃO

O caso clínico descreve um doente jovem com FRCV, mas ainda assim com um risco cardiovascular global baixo¹. Na presença de perda de

consciência sem recuperação espontânea, e perante a noção de gravidade, foi essencial o primeiro pedido de ajuda por parte da esposa. O vizinho, com formação em SBV inicia manobras de forma ininterrupta até à chegada de ajuda diferenciada, como mandam as linhas orientadoras^{2,3}. O contacto precoce com o CODU tornou-se essencial, pois a ativação da VMER e sua rápida atuação foram fundamentais para o desfecho final. O doente sofreu uma PCR e esteve sob SBV durante 7 minutos desde a alteração do estado de consciência. À chegada da SIV foi conetado o DAE que não recomendou choque nas duas avaliações que realizou, interpretando como ritmo não desfibrilhável. Numa fase inicial o doente apresentava movimentos descritos como “gasping”, movimentos estes associados na literatura a maior taxa de ROSC, sobrevivência a longo prazo, melhor outcome neurológico e associado ainda a ritmos desfibrilháveis iniciais⁴. Além disso, após a chegada da

VMER, o doente apresentou sempre ritmo desfibrilhável tendo sido sujeito a choques apropriados com SAV e ROSC após 26 minutos. Assim, poderá ser questionável se o doente esteve em ritmo não desfibrilhável no início da PCR, ou se poder-se-á ter tratado de um erro de interpretação do DAE. Após a avaliação das principais causas (5T - 5H), apenas a acidose metabólica por lactacidémia era relatada, mas logicamente interpretada como consequência pós-PCR. A subida das hs-cTnI foi interpretada no contexto das manobras de reanimação e dos choques realizados, já que as alterações no ECG e na ecoscopia cardíaca não eram sugestivas de enfarte agudo do miocárdio, facto que se veio a confirmar com a angiografia coronária. A ecoscopia cardíaca descartou ainda tamponamento cardíaco e a angio-TC afastou tromboembolismo pulmonar e pneumotórax. Não foram objectivadas hipovolémia, hipoxia ou

hipotermia e não foram detectados distúrbios iónicos através da gasometria². Após estabilização do doente em termos hemodinâmicos e respiratórios foi fundamental avaliar o doente em termos neurológicos, pois a recuperação praticamente total do estado de consciência do doente, sem défices motores ou sensitivos, pesou na decisão final da estratégia adotada. Assim, perante um doente jovem com 38 anos recuperado de PCR por arritmia ventricular com bom estado funcional (sem sequelas neurológicas ou motoras), com uma sobrevida expectável superior a 1 ano, a colocação de um CDI tem grau de recomendação I e nível de evidência A (tabela 1)⁵.

CONCLUSÃO

O caso clínico apresentado tem como objetivo demonstrar a importância da cadeia de sobrevivência e a manutenção de todos os elos ao longo da cadeia descrita.

Ressalvamos a importância do SBV, fundamental para permitir manter o doente até à abordagem médica diferenciada. É premente que se façam todos os esforços necessários para que este tipo de formação chegue a toda a população, pois é básico e salva vidas. A pesquisa etiológica da PCR é fundamental, mas nem sempre com sucesso. A implantação de CDI em prevenção secundária pós-PCR por arritmia ventricular num doente com bom estado funcional tem indicação IA nas linhas orientadoras internacionais.

BIBLIOGRAFIA

1. Hoes AW, Ireland MC, Corra U, UK CD, Ireland IG, Stephen M, et al. 2016 European Guidelines on cardiovascular disease prevention in clinical practice The Sixth Joint Task Force of the European Society of Cardiology. *Eur. Heart J.* 2016;37:2315–81.
2. Donnino M, Navarro K, Berg K, Brooks S. *Advanced Cardiac Life Support*. Association AH, editor. AHA; 2016.
3. Neto P, Marques N, Vaz F, Porto J. *Manual de Suporte Avançado De Vida*. INEM - DFE. DFEM I, editor. 2019.
4. Zhang Q, Liu B, Qi Z, Li C. Prognostic value of gasping for short and long outcomes during out-of-hospital cardiac arrest : an updated systematic review and meta-analysis. *J. Trauma, Resusc. Emerg. Med. Scandinavian Journal of Trauma, Resuscitation and Emergency Medicine;* 2018;1–7.
5. Aepc C, Blomstro C, Blom N, Germany MB, Uk JC, Mark P, et al. 2015 ESC Guidelines for the management of patients with ventricular arrhythmias and the prevention of sudden cardiac death The Task Force for the Management of Patients with Ventricular Arrhythmias and the Prevention of Sudden Cardiac Death of the Europea. *Eur. Heart J.* 2015;36:2793–867.

EDITORA



NOÉLIA AFONSO
Médica VMER

EDITOR



RUI OSÓRIO
Médico VMER

REVISÃO



COMISSÃO CIENTÍFICA